






RECIBIDO:  
05 agosto 2025  
APROBADO:  
07 diciembre 2025

# Embolización de vasos linfáticos en un caso de bronquitis plástica en paciente con Anomalía de Ebstein: resolución terapéutica de un caso complejo

*Lymphatic Vessel Embolization in a Case of Plastic Bronchitis in a Patient with Ebstein's Anomaly: Therapeutic Resolution of a Complex Case*

Héctor R. Flores-Moreno<sup>1</sup> , Hazel Vázquez-Rojas<sup>1</sup> , Ana B. Castro-Ponce<sup>1</sup> , José A. Cienfuegos-Alvear<sup>2</sup> , César Luna-Rivero<sup>1</sup> 

<sup>1</sup> Instituto Nacional de Enfermedades Respiratorias "Ismael Cosío Villegas", Ciudad de México, México.

<sup>2</sup> Instituto Nacional de Ciencias Médicas de Nutrición "Salvador Zubirán", Ciudad de México, México.

## Autor correspondiente:

Héctor Ricardo Flores Moreno.  
richiflores95@gmail.com

## Resumen

**Introducción:** La bronquitis plástica es una enfermedad rara caracterizada por la formación y expectoración de moldes bronquiales que pueden obstruir las vías respiratorias. Aunque comúnmente se asocia con enfermedades pulmonares crónicas, también se ha documentado su aparición en pacientes con cardiopatías congénitas, como la anomalía de Ebstein. Las alteraciones hemodinámicas derivadas de estos defectos cardíacos pueden predisponer a la formación de moldes bronquiales. El tratamiento sigue siendo un reto, con diversas intervenciones terapéuticas exploradas, incluida la embolización de vasos linfáticos.

**Presentación del caso:** Paciente femenina de 36 años con antecedente de insuficiencia cardíaca crónica (NYHA clase III) y anomalía de Ebstein, tratada con cirugía correctiva en la infancia. Ingresó con tos productiva, disnea, ortopnea, expectoración de moldes y ocasionalmente hemoptisis. La saturación de oxígeno al ingreso fue del 75% y se observó atelectasia total izquierda en la radiografía de tórax. Se inició tratamiento con oxígeno de alto flujo y ventilación mecánica no invasiva. La broncoscopia extrajo un molde bronquial y se confirmó el diagnóstico de bronquitis plástica. Posteriormente, se inició ventilación percusiva intrapulmonar (IPV) y linfangiografía que mostró fuga linfática hacia el árbol bronquial izquierdo. Finalmente, se realizó la embolización de vasos linfáticos, con resolución completa de la sintomatología.

**Discusión y conclusión:** La bronquitis plástica puede asociarse a cardiopatías congénitas como la anomalía de Ebstein, que puede inducir la formación de moldes bronquiales debido a alteraciones hemodinámicas. Aunque el tratamiento sigue siendo desafiante, la embolización de vasos linfáticos ha mostrado ser una opción terapéutica eficaz.

**Palabras clave:** bronquitis plástica; embolización linfática; anomalía de Ebstein.

## Abstract

**Introduction:** Plastic bronchitis is a rare condition characterized by the formation and expectoration of bronchial casts composed of fibrin, glycoproteins, and cellular debris, which can obstruct the airways and cause recurrent atelectasis. Although most frequently associated with chronic pulmonary diseases, it has also been described in patients with congenital heart disease, particularly after corrective surgery that disrupts lymphatic drainage, such as Ebstein's anomaly. Recent advances have introduced lymphatic embolization as a promising interventional therapeutic alternative.

**Case presentation:** A 36-year-old woman with chronic heart failure (NYHA III) and Ebstein's anomaly surgically corrected during childhood presented with productive cough, dyspnea, orthopnea, occasional hemoptysis, and expectoration of bronchial casts. On admission, oxygen saturation was 75%, and chest radiography revealed complete left lung atelectasis. Two bronchoscopies were performed for cast removal, and biochemical analysis confirmed plastic bronchitis. Due to persistent atelectasis, intrapulmonary percussive ventilation was initiated as an airway clearance technique. Lymphangiography demonstrated lymphatic leakage into the left bronchial tree, and selective lymphatic vessel embolization was performed, resulting in complete clinical resolution without recurrence of casts.

**Discussion and conclusion:** Plastic bronchitis in patients with congenital heart disease may arise from lymphatic alterations secondary to prior cardiac surgery. Lymphatic embolization is an effective and minimally invasive therapeutic strategy, positioning itself as an innovative alternative in refractory cases. This case highlights the value of a multidisciplinary approach and supports embolization as a relevant intervention capable of modifying the clinical course of this complex disorder.

**Keywords:** plastic bronchitis; lymphatic embolization; Ebstein's anomaly.

## Introducción

La bronquitis plástica es una enfermedad rara caracterizada por la formación y expulsión de moldes bronquiales, estructuras formadas por fibrina, mucina, restos celulares y un infiltrado inflamatorio variable, que reproducen la morfología del árbol respiratorio. Estos moldes pueden generar obstrucción bronquial, atelectasias recurrentes, alteraciones en la oxigenación y compromiso ventilatorio severo, constituyendo un problema relevante de salud respiratoria.

Aunque la mayoría de los casos se han asociado a enfermedades pulmonares crónicas, también se ha descrito su presencia en pacientes con cardiopatías congénitas, particularmente cuando existen alteraciones en el drenaje linfático secundarias a procedimientos quirúrgicos. La anomalía de Ebstein es una cardiopatía congénita que puede generar hipertensión venosa pulmonar y disfunción linfática, factores que predisponen a la formación de moldes bronquiales.

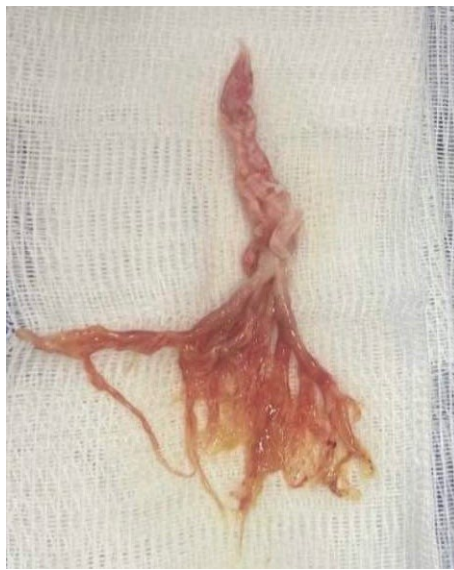En años recientes, técnicas intervencionistas como la embolización de vasos linfáticos han surgido como alternativas terapéuticas en bronquitis plástica, principalmente documentadas en población pediátrica con circulación de Fontan. Sin embargo, su aplicación en adultos con anomalía de Ebstein es excepcional. Este reporte destaca el uso exitoso de la embolización linfática como abordaje definitivo en una paciente adulta con esta condición, aportando evidencia clínica que amplía el espectro fisiopatológico y terapéutico previamente descrito.

### Presentación del caso

Paciente femenina de 36 años con antecedente de insuficiencia cardíaca crónica (NYHA III) y anomalía de Ebstein corregida en la infancia mediante cambio valvular tricuspídeo y cierre de defectos septales. Presentó dos semanas de evolución con tos productiva, disnea, ortopnea, expectoración de moldes y hemoptisis ocasional.

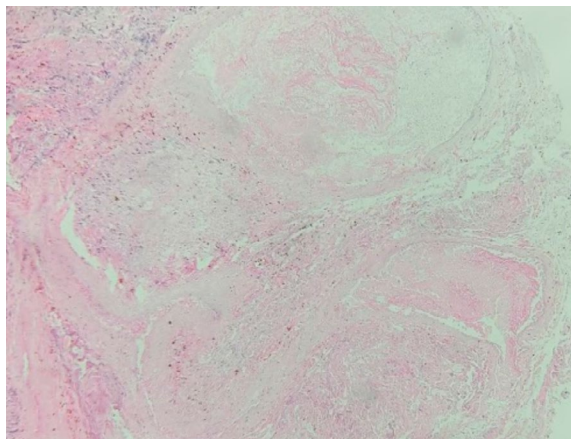
### Tratamiento y evolución

A su ingreso, la saturación de oxígeno fue del 75% y la radiografía de tórax mostró atelectasia total izquierda. Se inició oxígeno de alto flujo y ventilación mecánica no invasiva. Requirió dos bronoscopias: la primera permitió la extracción del molde con pinzas fórceps (Olympus Endo-Jasw 1.99 mm); la segunda, ante nueva atelectasia total izquierda, permitió la extracción del molde mediante aspiración del árbol bronquial izquierdo. (Figura 1)

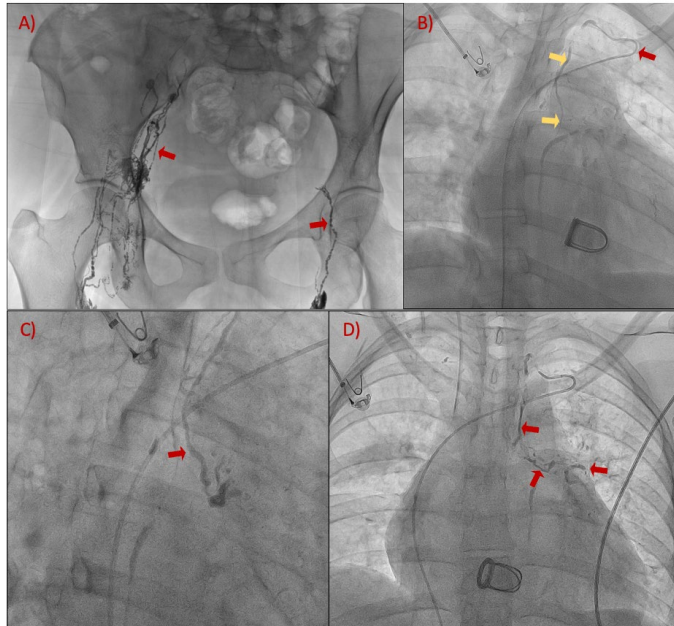


**Figura 1.** Molde bronquial. Composición: agua: 63%, glucoproteínas de  $2 \text{ a } 20 \times 10^5$  31%, hidratos de carbono 16%.

El estudio bioquímico confirmó bronquitis plástica. (Figura 2) Ante la persistencia de moldes, se inició ventilación percusiva intrapulmonar (IPV), con mejoría clínica parcial. Se realizó linfangiografía, identificando fuga linfática hacia el árbol bronquial izquierdo. Finalmente, se efectuó embolización de vasos linfáticos, (Figura 3) con resolución completa de la sintomatología y sin recurrencia tras seguimiento.



**Figura 2.** Fotomicrografía que muestra una matriz constituida por fibrina y detritos celulares, entremezclada con células inflamatorias escasas (predominan linfocitos). La mayor parte del material corresponde a zonas acelulares, el estudio bioquímico corresponde a glucoproteína e hidratos de carbono. HyE 10x.



**Figura 3.** Embolización retrógrada del conducto torácico por fuga linfática secundaria a bronquitis plástica. A) Punción de ganglios inguinales con instilación de lipiodol, con linfangiografía pélvica (flechas rojas). B) Opacificación del conducto torácico (flecha roja) y canulación selectiva con catéter MHK 5 Fr (flecha amarilla) por vía venosa. C) Embolización selectiva de ramas linfáticas bronquiales izquierdas (flecha roja) que presentaban fuga con mezcla de lipiodol: cianocrilato (relación 1:2). D) Fluoroscopia de control observando las ramas linfáticas embolizadas (flecha roja).

## Discusión

La bronquitis plástica es una entidad infrecuente en adultos, caracterizada por la formación de moldes bronquiales que ocasionan obstrucción de la vía aérea, atelectasias recurrentes y deterioro respiratorio progresivo. Su fisiopatología continúa sin esclarecerse por completo; sin embargo, se ha propuesto que la extravasación de fluidos linfáticos ricos en proteínas hacia el árbol bronquial genera la matriz sobre la cual se desarrollan los moldes bronquiales.<sup>1</sup> Este fenómeno ha sido documentado principalmente en pacientes con cardiopatías congénitas sometidos a procedimientos quirúrgicos que modifican la hemodinamia y el drenaje linfático torácico, como ocurre en la anomalía de Ebstein y en la circulación de Fontan.<sup>1,2</sup>

A diferencia de la mayoría de los reportes disponibles, que describen casos pediátricos o asociados casi exclusivamente a fisiología tipo Fontan, este caso presenta una variante poco reportada: bronquitis plástica secundaria a alteraciones linfáticas en una paciente adulta con antecedente de corrección quirúrgica por anomalía de Ebstein, sin circulación tipo Fontan. Esto aporta un matiz clínico relevante, pues extiende el espectro de cardiopatías congénitas relacionadas con la enfermedad y refuerza la importancia de sospechar bronquitis plástica en adultos con atelectasias persistentes y expectoración de moldes, aun fuera del contexto hemodinámico clásico descrito.<sup>3</sup>

El tratamiento convencional se basa en la extracción broncoscópica de moldes, técnicas de higiene bronquial y terapias dirigidas a modificar la composición mucosa, como mucolíticos, heparina nebulizada o fibrinolíticos; no obstante, estos enfoques no previenen la recurrencia.<sup>4</sup> La evidencia reciente ha demostrado que la intervención sobre la causa subyacente (la fuga linfática) puede modificar el curso clínico. Dori et al. reportaron la embolización percutánea de vasos linfáticos como una estrategia eficaz para interrumpir el flujo linfático hacia la vía aérea, logrando resoluciones clínicas sostenidas en pacientes pediátricos.<sup>5</sup> Posteriormente, Ntiamoah et al. ampliaron estos hallazgos al describir su utilidad en adultos, posicionándola como una alternativa innovadora cuando los tratamientos convencionales fracasan.<sup>1</sup>

En nuestra paciente, la embolización linfática permitió la resolución completa de los síntomas sin recurrencia de moldes, lo que confirma su utilidad terapéutica y respalda su aplicación más allá del contexto pediátrico. Este caso contribuye a la literatura existente al documentar un escenario clínico complejo y poco descrito: bronquitis plástica en paciente con anomalía de Ebs-tein, tratada exitosamente mediante embolización linfática, consolidando el papel de esta técnica como una opción terapéutica dirigida a la fisiopatología y no sólo al manejo sintomático.

## Conclusión

La embolización de vasos linfáticos representa una alternativa terapéutica eficaz en pacientes con bronquitis plástica asociada a cardiopatías congénitas, especialmente cuando existe evidencia de fuga linfática y falta de respuesta a tratamientos convencionales. Este caso demuestra que la intervención dirigida a corregir la fisiopatología subyacente puede modificar de forma significativa el curso clínico de la enfermedad, evitando recurrencias y mejorando el pronóstico. Su aplicación destaca la importancia de un abordaje multidisciplinario y subraya el potencial de esta técnica como opción terapéutica en escenarios complejos y refractarios.

**Financiamiento:** los autores declaran que el trabajo no tuvo financiamiento.

**Conflictos de interés:** los autores declaran que no tienen conflictos de intereses relacionados con el tema de esta publicación.

**Declaración de cumplimiento ético:** el paciente proporcionó su consentimiento informado por escrito para la publicación de este caso clínico y de las imágenes asociadas.

**Contribuciones de los autores:** HRFM: conceptualización, investigación, redacción del manuscrito. HVR: procedimiento de broncoscopia, análisis y revisión clínica. ABCP: manejo intensivo y revisión crítica de la evolución del paciente. JACA: realización y análisis de la linfangiografía y embolización de vasos linfáticos. CLR: análisis patológico, revisión de muestras y diagnóstico histológico.

El Editor Adjunto, Dr. Rogelio Pérez Padilla, realizó el seguimiento del proceso de revisión y este Editor, junto con los Editores en Jefe, Dres. Carlos Luna y Francisco Arancibia, aprobaron este artículo.

## Referencias:

1. Ntiamoah P, Mukhopadhyay S, Ghosh S, Mehta AC. Recycling plastic: diagnosis and management of plastic bronchitis among adults. *Eur Respir Rev* 2021;30(161):210096. <https://doi.org/10.1183/16000617.0096-2021>
2. Eberlein MH, Drummond MB, Haponik EF. Plastic bronchitis: a management challenge. *Am J Med Sci* 2008;335(2):163–169. <https://doi.org/10.1097/maj.0b013e318068b60e>
3. Preciado D, Verghese S, Choi S. Aggressive bronchoscopic management of plastic bronchitis. *Int J Pediatr Otorhinolaryngol* 2010;74(7):820–822. <https://doi.org/10.1016/j.ijporl.2010.02.005>
4. Brogan TV, Finn LS, Pyskaty DJ Jr, Redding GJ, Ricker D, Inglis A et al. Plastic bronchitis in children: A case series and review of the medical literature. *Pediatr Pulmonol* 2002;34(6):482–487. <https://doi.org/10.1002/ppul.10179>
5. Dori Y, Keller MS, Rome JJ, Gillespie MJ, Glatz AC, Dodds K et al. Percutaneous lymphatic embolization of abnormal pulmonary lymphatic flow as treatment of plastic bronchitis in patients with congenital heart disease. *Circulation* 2016;133(12):1160–1170. <https://doi.org/10.1161/CIRCULATIONAHA.115.019710>