

RECIBIDO:  
5 febrero 2025  
APROBADO:  
6 junio 2025

# Mutaciones no convencionales en cáncer de pulmón de células no pequeñas: análisis de patrones tomográficos

*Non-Conventional Mutations in Non-Small Cell Lung Cancer: Analysis of Tomographic Patterns*

Carla Paola Sánchez Ríos<sup>1</sup>, José Eduardo Licona Gómez<sup>2</sup>, Jolenny Aurora Jiménez López<sup>3</sup>

Instituto Nacional de Enfermedades Respiratorias Ismael Cosío Villegas (INER), Ciudad de México, México.

AUTOR CORRESPONSAL:

Carla Paola Sánchez Ríos, [drapaosanzr@gmail.com](mailto:drapaosanzr@gmail.com)

Carla Paola Sánchez Ríos  
<https://orcid.org/0000-0003-1142-3175>  
José Eduardo Licona Gómez  
<https://orcid.org/0009-0002-4586-0306>  
Jolenny Aurora Jiménez López  
<https://orcid.org/0009-0009-8334-6077>

## Resumen

**Introducción:** El cáncer de pulmón de células no pequeñas representa el subgrupo de cáncer pulmonar más frecuente, siendo la estirpe de adenocarcinoma la más representativa. Si bien, el principal factor de riesgo es el tabaquismo, hasta el 25% de los pacientes no son fumadores.

La tomografía proporciona un análisis más detallado de esta patología e investigaciones recientes han evaluado la relación entre los hallazgos en estudios de imagen y las mutaciones genéticas.

**Material y Métodos:** Se realizó un estudio observacional en el Instituto Nacional de Enfermedades Respiratorias “Ismael Cosío Villegas” en el periodo de 2019-2024, con 76 pacientes diagnosticados con cáncer de pulmón de células no pequeñas. Se revisaron los expedientes clínicos, tomográficos e histológicos.

**Resultados:** La edad promedio fue de 66 años; 57,89% fueron mujeres y 40,78% fumadores. Las mutaciones más frecuentes fueron la fusión del gen ALK (46,05%), mutación en KRAS (22,36%) y en ROS1 (19,73%). Menos frecuentes fueron NTRK (5,26%), MET y RET (2,63%) y BRAF (1,31%). La presentación tomográfica varió: ALK mostró frecuentemente derrame pleural, KRAS fue asociado a masa pulmonar con derrame y, NTRK y RET presentaron conglomerados mediastinales y diseminación linfagítica, respectivamente. Las imágenes podrían correlacionarse con mutaciones en ALK, ROS1 y KRAS, aunque las menos frecuentes no mostraron relación clara.

**Conclusiones:** Las imágenes tomográficas en pacientes con cáncer de pulmón de células no pequeñas podrían reflejar el tipo de mutación, especialmente en ALK, ROS1 y KRAS, aunque las mutaciones menos frecuentes no mostraron correlación debido a su baja frecuencia.

**Palabras clave:** cáncer de pulmón, patrón tomográfico, mutación.

## Abstract

**Introduction:** Non-small cell lung cancer (NSCLC) is the most common type of lung cancer, with adenocarcinoma being the most prevalent. The main risk factor is smoking,

although up to 25% of patients have never smoked. Imaging techniques provide a more detailed analysis of this pathology, and recent research has evaluated the relationship between imaging findings and genetic mutations.

**Materials and methods:** An observational study was conducted at the Instituto Nacional de Enfermedades Respiratorias “Ismael Cosío Villegas” from 2019 to 2024, involving 76 patients diagnosed with NSCLC. Clinical, tomographic and histological records of the patients were reviewed.

**Results:** The average age was 66 years; 57.89% were women, and 40.78% were smokers. The most frequent mutations were ALK gene fusion (46.05%), KRAS mutation (22.36%), and ROS1 mutation (19.73%). Less common mutations included NTRK (5.26%), MET and RET (2.63%), and BRAF (1.31%). The tomographic presentation varied: ALK frequently showed pleural effusion, KRAS was associated with lung mass and effusion, and NTRK and RET presented mediastinal conglomerates and lymphangitic dissemination, respectively. Imaging findings could correlate with mutations in ALK, ROS1, and KRAS, although the less frequent mutations did not show a clear relationship.

**Conclusions:** Tomographic images in patients with NSCLC might reflect the mutation type, especially in ALK, ROS1 and KRAS. However, rare mutations did not show a correlation due to their low frequency.

**Keywords:** lung cancer, mutation, tomographic patterns.

## Introducción

El cáncer de pulmón de células no pequeñas representa el cáncer pulmonar más común, caracterizado por ser un grupo heterogéneo de tumores que a su vez se divide en varias estirpes: carcinoma de células escamosas, carcinoma de células grandes y adenocarcinoma, siendo este último el más común de ellos.<sup>1,2</sup>

El adenocarcinoma pulmonar es una neoplasia epitelial maligna caracterizada por la diferenciación glandular y la producción de mucina; se presenta con patrones acinar, papilar, sólido o combinaciones de estos.

Si bien fumar es el principal factor de riesgo asociado a esta enfermedad, se estima que hasta el 25% de los pacientes diagnosticados nunca han sido fumadores.<sup>1</sup> Esto convierte al adenocarcinoma en la neoplasia más común en individuos que no han estado expuestos a esta condición, lo que plantea interrogantes sobre otros factores que contribuyan a su desarrollo.<sup>2</sup>

En el contexto del diagnóstico actual, es esencial la sospecha clínica respaldada por estudios histológicos que incluyan la evaluación de las alteraciones genómicas en las células neoplásicas. Estas alteraciones son fundamentales ya que impactan en la codificación de proteínas esenciales para la expansión y supervivencia celular, y permiten anticipar la efectividad de tratamientos oncológicos específicos.<sup>3</sup>

La Organización Mundial de la Salud (OMS) señala que el cáncer de pulmón es responsable del mayor número de muertes por cáncer en el mundo,<sup>4</sup> siendo la principal causa de fallecimiento por cáncer en hombres y la segunda en mujeres, después del cáncer de mama. Las últimas estadísticas de Globocan estiman aproximadamente 2,4 millones de nuevos diagnósticos de cáncer de pulmón cada año, contribuyendo a 1,8 millones de muertes, lo que reafirma su posición como la enfermedad oncológica más letal.<sup>5</sup> En México, a pesar de la creación del Registro Nacional de Cáncer en 2019, se sigue reportando un subdiagnóstico, colocando al cáncer de pulmón en el séptimo lugar en frecuencia, pero como el más mortal.<sup>6</sup>

Como ya se mencionó, aunque el tabaquismo es el principal responsable del desarrollo de cáncer de pulmón,<sup>7</sup> existen pacientes que nunca han fumado y que desarrollan esta patología.<sup>8</sup> Esto resalta la necesidad de completar la historia clínica de los pacientes con síntomas respiratorios, enfocados en exposiciones laborales, contaminación ambiental y combustión de biomasa. Esta última se ha convertido en el principal factor de riesgo para no fumadores en México, además de ser una causa general significativa.<sup>9</sup>

Muchos pacientes en etapas iniciales son asintomáticos, lo que representa un desafío significativo que contribuye a un diagnóstico tardío ya que los síntomas típicos como tos, hemoptisis, disnea progresiva y síndrome consuntivo suelen aparecer en etapas avanzadas.

Definir el cáncer de pulmón implica clasificar las neoplasias que se originan en el árbol traqueobronquial o en el parénquima pulmonar. Desde 1967, la OMS ha establecido una clasificación aceptada que busca estandarizar los criterios morfológicos en el diagnóstico de diversos subtipos de cáncer de pulmón. Dicha clasificación ha sido modificada hasta 2021 para adaptarse mejor a la toma de decisiones clínicas personalizadas.<sup>10</sup> Esta clasificación incluye las neoplasias de células no pequeñas (CPCNP) que comprenden todos los tipos de cáncer epitelial a excepción del de células pequeñas. El adenocarcinoma se destaca como el subtipo más común, representa más del 40% de los casos, lo que justifica el enfoque en la investigación de análisis moleculares y genéticos.<sup>11,12</sup>

La progresión del adenocarcinoma ha sido documentada en varias etapas, desde formas preinvasivas a invasivas, y se ha observado que ciertas lesiones precursoras como la hiperplasia adenomatosa atípica presentan un riesgo mínimo de progresar a adenocarcinoma invasor.<sup>13-15</sup> La inclusión de términos como adenocarcinoma in situ y mínimamente invasivo añade claridad a la categorización y pronóstico de estos tumores.<sup>16,17</sup> Por otra parte, las evaluaciones mediante inmunohistoquímica permiten identificar subtipos específicos de cáncer de pulmón, lo que es esencial para tratamientos adecuados.<sup>18</sup>

Las terapias moleculares dirigidas, que abordan mutaciones específicas en genes relacionados, han revolucionado la forma de tratar los tumores. Inicialmente centradas en genes como EGFR, las guías han expandido el análisis a otras mutaciones, tales como ALK, ROS1, RET, NTRK1-3, KRAS, BRAF y MET, lo que ha permitido ofrecer tratamientos más específicos y eficaces.<sup>19</sup> La tecnología de diagnóstico también ha avanzado significativamente, con sistemas como Idylla (PCR en tiempo real) disponibles en el INER, que permiten una rápida identificación de mutaciones, evaluación de la respuesta a tratamientos específicos y mejoran así la calidad de vida y la supervivencia de los pacientes.

Por lo anterior, en este texto nos referiremos a mutaciones no convencionales, como aquellas diferentes a EGFR.

La presentación radiológica del cáncer de pulmón es esencial para confirmar la sospecha diagnóstica y planificar el procedimiento de biopsia adecuado. La tomografía proporciona un análisis más detallado de las lesiones identificadas en la radiografía, y destaca así la captación de contraste típica de neoplasias malignas. Las áreas de vidrio deslustrado combinadas con consolidación son características, aunque no definitivas, de adenocarcinomas in situ.<sup>20</sup>

Investigaciones recientes han evaluado la relación entre los hallazgos en estudios de imagen y las mutaciones genéticas, lo que ha permitido ofrecer una opción para el diagnóstico temprano y el manejo oportuno del cáncer de pulmón.

A medida que se descubren mutaciones no convencionales (aquellas distintas a EGFR), es esencial comprender su impacto clínico y cómo se manifiestan en las imágenes tomográficas.

## **Materiales y métodos**

### **Pregunta de Investigación**

¿Cuál es la frecuencia de las mutaciones no convencionales en pacientes con adenocarcinoma primario de pulmón y cuáles son sus patrones tomográficos específicos?

### **Objetivo**

El objetivo general de este estudio es investigar la frecuencia de las mutaciones no convencionales y no más comunes en pacientes con cáncer de pulmón de células no pequeñas, describiendo los patrones tomográficos más usuales.

## Diseño, sitio del estudio y periodo

Se realizó un estudio observacional, descriptivo, de los últimos 5 años, en pacientes con el diagnóstico de cáncer de pulmón de células no pequeñas registrados en el servicio de oncología torácica del Instituto Nacional de Enfermedades Respiratorias "Ismael Cosío Villegas".

Definimos mutación no convencional como aquellas mutaciones conductoras en cáncer de pulmón de células no pequeñas diferentes a EGFR.

## Evaluación del método de biopsia

La ruta de abordaje diagnóstica se consensuó mediante un equipo disciplinario que involucra neumólogos generales, neumólogos oncólogos, broncoscopistas, cirujanos de tórax y oncólogos médicos.

El perfil mutacional se llevó a cabo mediante el sistema Idylla. Esta metodología consiste en un dispositivo médico totalmente automatizado, basado en cartuchos, capaz de realizar análisis moleculares en menos de un día, incluso en laboratorios sin experiencia previa en análisis moleculares. Las secciones de tejido fijado o incluso material citológico se colocan en un cartucho desechable, que luego se inserta en la plataforma Idylla. Todo el procedimiento de reacción en cadena de la polimerasa en tiempo real cuantitativa (PCR cuántica en tiempo real) se realiza de forma automática dentro del cartucho, desde la extracción del ADN hasta la interpretación del análisis.

- Criterios de selección:

Se incluyeron pacientes con CPCNP, no sólo adenocarcinomas.

- Criterios de inclusión.

Pacientes con diagnóstico de cáncer pulmonar de células no pequeñas con perfil mutacional en tejido diferente a EGFR.

- Criterios de eliminación.

Hombres y mujeres mayores de 18 años con diagnóstico de cáncer pulmonar de células no pequeñas con alteración molecular identificada en tejido diferente a EGFR, sin estudios tomográficos en sistema electrónico institucional.

- Criterios de exclusión.

Sin criterios de exclusión.

Se evaluó la distribución de los datos con la prueba de normalidad Shapiro-Wilks. Los datos paramétricos fueron reportados con media  $\pm$  desviación estándar (de) y los datos no paramétricos se reportaron con mediana e intervalo intercuartil (IQR 25-75). Las variables nominales y ordinales se presentaron como porcentajes.

## Resultados

Se registró una muestra de 86 pacientes atendidos en el Instituto Nacional de Enfermedades Respiratorias, Ciudad de México, en la clínica de Oncología Torácica con diagnóstico de adenocarcinoma con alteración genética distinta a EGFR durante el periodo del estudio. Se eliminaron 10 pacientes por información incompleta en el expediente. De los 76 pacientes incluidos para este análisis, las características sociodemográficas se exponen en la tabla 1.

**Tabla 1.**

Características generales de la población

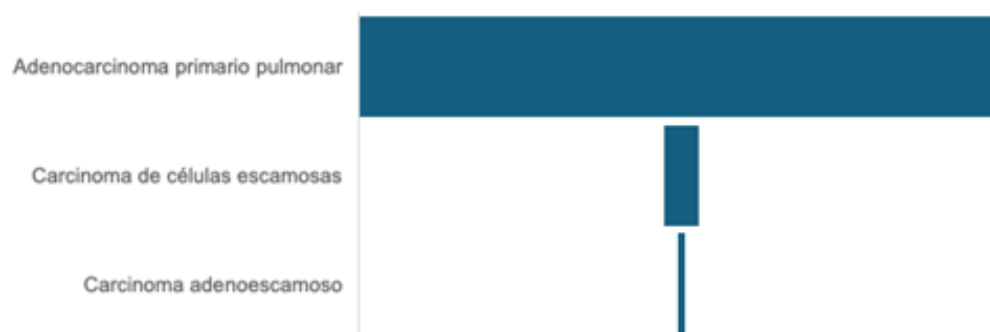
Característica	N (76), porcentaje
Edad ( mediana )	66 +8,28
Género	M: (n=44), 57,89%
	H: (n=32), 42,10%
Tabaquismo	Fumadores (n=31) 40,78%
Exposición a biomasa	Positivo: (n=30), 3,47%
EPOC	Positivo: (n=10) 13,15%
	Enfisematoso: (n=4) 40%
	Bronquítico: (n=6) 60%

La mayor parte de la muestra fue representada por mujeres 57,89% (n=44), con un 42,10% (n=32) de hombres. La mediana de edad se estimó en 66 +8,28 años. El 40,78% de la muestra refirió tabaquismo activo, aunque sólo el 13,15% tenía diagnóstico de EPOC.

La mayoría de los pacientes se diagnosticaron en estadio avanzado de la enfermedad, como se ejemplifica en figura 1.

**Figura 1.**

Resultados histopatológicos de biopsias.



Respecto al estadio del cáncer de pulmón de células no pequeñas estirpe adenocarcinoma se documentó un 85,52% (n=65) estadios IV, un 5,26% (n=4) estadios III, un 7,89% (n=6) estadios II y un 1,31% (n=1) de estadios I.

Con relación a los procedimientos realizados en los pacientes para el diagnóstico inicial de cáncer de pulmón fueron desde abordajes percutáneos por radiología intervencionista y neumología para la biopsia pleural cerrada, hasta los mínimamente invasivos de FBC con o sin EBUS por neumólogos intervencionistas y/o VATS por cirujanos de tórax.

Los métodos diagnósticos se resumen en la tabla 2.

La rentabilidad diagnóstica al momento de la biopsia en esta cohorte fue del 90,21%, es decir, se requirió rebiopsia para diagnóstico en un 9,21%. La necesidad de rebiopsia por falta de material suficiente para diagnóstico molecular fue estimada en un 31,57%.

En la figura 1, se resumen los resultados histopatológicos.

Del total de la muestra, el 93,42% (n=71) de los pacientes fue diagnosticado con adenocarcinoma primario pulmonar. El carcinoma de células escamosas representó al 5,26% (n=4) de ellos. Sólo se encontró el carcinoma adenoescamoso en el 1,31% (n=1).

De los pacientes incluidos, un 46,05% (n=35) tuvo fusión del gen ALK, un 22,36% (n=17) mutación gen K RAS, un 19,73% (n=15) mutación en gen ROS 1, un 5,26% (n=4) con mutación en NTRK, un 2,63% (n=2) mutación en gen MET y RET, respectivamente, y un 1,31% (n=1) mutación de gen BRAF. No se registraron co-mutaciones y el 100% de las muestras de bloque de tejido fueron analizadas por patólogos respiratorios con expertise en análisis molecular en sistema Idylla (PCR tiempo real).

Los patrones tomográficos identificados por la enfermedad oncológica fueron diversos y, en algunos casos, más de un patrón tomográfico fue el que se expresaba al momento del debut de la enfermedad. En un 9,21% (n=7) de los pacientes, se presentó un patrón tomográfico único y en el 90,78% (n=69) se expresó un patrón tomográfico múltiple por el cáncer pulmonar (Tabla 3). De estos pacientes, se describió el patrón predominante por mutación drive detectada (Figura 2).

En esta figura, se manifiesta en el eje de las "X" a los diferentes patrones tomográficos, representados por colores en los pacientes con sus respectivas mutaciones. Por otra parte, en el eje de las "Y", observamos la cantidad de pacientes con dicha mutación driver. Nos permite observar que todas las mutaciones comparten una característica en común: cuentan con más de un patrón tomográfico.

**Tabla 2.**

Métodos diagnósticos empleados.

Procedimiento	Porcentaje (%)	Número de casos (n)	Rebiopsias por insuficiencia diagnóstica (n)	Rebiopsias por insuficiencia de perfil molecular (n)
Biopsias percutáneas	14,47%	11	18,2% (2)	45,45% (5)
Biopsias broncoscópicas	60,52%	46	10,86% (5)	26% (12)
Biopsias quirúrgicas	25,00%	19	0% (0)	36,8% (7)

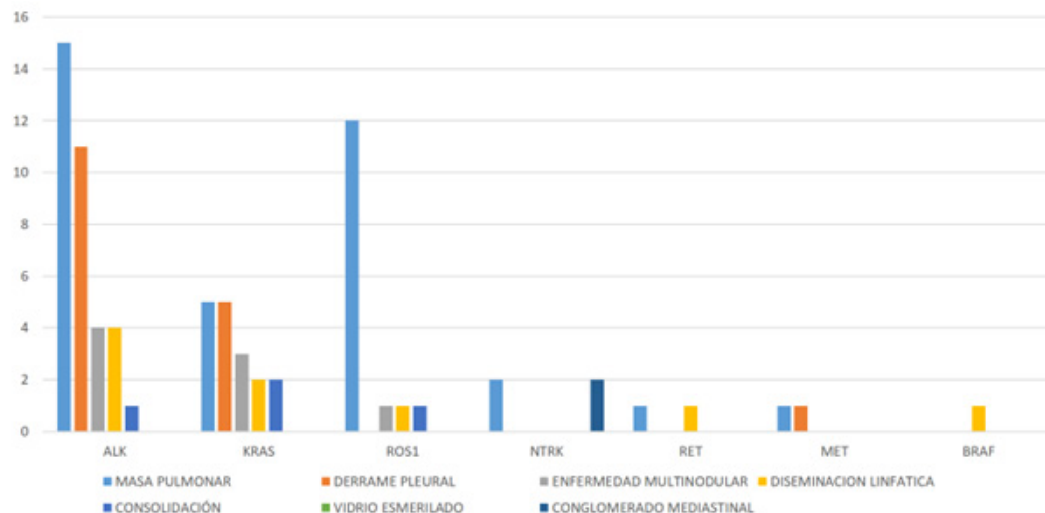
**Tabla 3.**

Mutaciones drive y su presentación tomográfica.

Mutación drive	Patrón tomográfico predominante	Patrón tomográfico secundario	Patrón tomográfico terciario
ALK	Masa pulmonar	Derrame pleural	Enfermedad multinodular
ROS1	Masa pulmonar	Consolidación	Diseminación linfática
KRAS	Masa pulmonar	Derrame pleural	Enfermedad multinodular
NTRK	Masa pulmonar	Conglomerado mediastinal	-
MET	Derrame pleural	Masa pulmonar	
RET	Diseminación linfática	Masa pulmonar	
BRAF	Diseminación linfática		

**Figura 2.**

Patrones tomográficos predominantes de pacientes con adenocarcinoma pulmonar con mutación drive diferente a EGFR.



## Discusión

Hasta nuestro conocimiento, este es el primer estudio realizado en una población mexicana que explora la posible asociación entre patrones tomográficos y diversas mutaciones "driver" en pacientes diagnosticados con cáncer de pulmón de células no pequeñas.

La literatura previa ha analizado las características tomográficas específicas de cada mutación driver y ha reportado resultados similares. Stefania Rizzo et al.<sup>21</sup> llevaron a cabo un estudio retrospectivo en Italia, publicado en abril de 2015, donde evidenciaron mutaciones en ALK en una población predominantemente joven. Se asoció la presencia de dicha mutación con derrames pleurales, sin correlación con broncograma aéreo o retracción pleural, a diferencia de lo hallado en los casos de mutaciones en EGFR.

En nuestro estudio, observamos que el patrón predominante era una masa pulmonar, seguida de un segundo patrón de derrame pleural. Estos hallazgos son consistentes con el estudio

de Akamatsu H et al.,<sup>22</sup> quienes describieron una asociación entre tumores centrales, derrames pleurales extensos y la ausencia de cola pleural. Asimismo, encontramos que el patrón tomográfico más común en los adenocarcinomas con mutación en ROS1 era una masa pulmonar, seguida de consolidación y diseminación linfangítica. Estos hallazgos son similares a los del estudio de Sherief H et al.<sup>23</sup> que identificó tumores de predominio central y carcinomatosis linfangítica, así como metástasis más frecuentes al pulmón contralateral y pleura en comparación con EGFR.

También observamos una asociación entre el patrón tomográfico y la mutación en KRAS, predominando las masas pulmonares, seguidas de derrames pleurales y enfermedad multínodular. Sin embargo, nuestro estudio no diferenció entre KRAS G12C y no G12C, a diferencia del análisis realizado por Markus Y. Wu et al.,<sup>24</sup> que sí tomó en cuenta esta variable en su estudio retrospectivo sobre cáncer de pulmón de células no pequeñas con mutación G12C KRAS.

En relación con las mutaciones NTKR3, MET, RET y BRAF; contamos con un número limitado de pacientes en nuestro instituto, lo que impidió señalar la presentación tomográfica más común en esta población.

La identificación de patrones tomográficos predominantes relacionados con alteraciones moleculares del cáncer pulmonar específicamente, en el adenocarcinoma, podría mejorar la sospecha diagnóstica, mutacional y pronóstica para neumólogos inclusive desde el abordaje diagnóstico. Esto podría contribuir a la reducción de tiempos específicamente en pacientes no fumadores para tomas de biopsia diagnóstica y perfilamiento genético. Estas acciones que impactarían en mejorar el patient journey en cáncer de pulmón, consideramos que pueden contribuir a proporcionar la accesibilidad a terapias novedosas, que en la actualidad están relacionadas con el aumento de la supervivencia en este grupo de pacientes.

Entre las fortalezas de nuestro estudio, destaca el hecho de que se trata de una investigación en población mexicana con una muestra considerable obtenida del Instituto Nacional de Enfermedades Respiratorias Ismael Cosío Villegas, un centro de referencia para el tratamiento de patologías pulmonares. Además, incluimos pacientes con antecedentes exposicionales relevantes, como la exposición a biomasa y tabaco.

Este estudio proporciona información valiosa sobre la cantidad de pacientes evaluados y tratados en el servicio de oncología torácica de nuestro instituto, lo que permitirá mejorar la atención en términos de detección oportuna y direccionar recursos humanos y económicos hacia esta patología que cuenta con un gran impacto en la morbilidad a nivel mundial.

Por último, es importante reconocer ciertas limitaciones. En primer lugar, la de ser un estudio unicéntrico, somos conscientes del impacto de ser el único hospital con capacidad para realizar PCR en tiempo real para el análisis molecular en México, y en segundo lugar, las posibles desventajas comparando con la secuenciación de nueva generación; sin embargo, esta es una tecnología con la que no se cuenta en instituciones públicas en nuestro país para el análisis molecular del cáncer de pulmón.

## Conclusión

En la población mexicana diagnosticada con cáncer de pulmón de células no pequeñas, las imágenes tomográficas podrían correlacionarse con el tipo de mutación y el potencial pronóstico derivado de las terapias actuales, especialmente en casos de mutaciones de ALK, ROS1 y KRAS, que son las más frecuentemente reportadas después de EGFR, sin embargo, se requieren estudios con diferente metodología para confirmar su asociación.

**Financiamiento:** los autores declaran que el trabajo no tuvo financiamiento.

**Conflictos de interés:** los autores declaran que no tienen conflictos de intereses relacionados con el tema de esta publicación.

**Declaración de cumplimiento ético:** el estudio fue aprobado por el Comité de Ética e Investigación del Instituto Nacional de Enfermedades Respiratorias (INER), con el fo-



lio C03-24.

**Contribuciones de los autores:** CPSR: investigación; análisis formal; conceptualización; curación de datos; metodología; escritura, validación, redacción: borrador original; revisión y edición; supervisión. JELG: conceptualización, curación de datos, metodología; escritura, validación, redacción. JAJL: redacción, revisión y edición.

El Editor en Jefe, Dr. Carlos Luna, realizó el seguimiento del proceso de revisión y aprobó este artículo.

## Referencias

1. Barrionuevo Cornejo C, Dueñas Hanco D. Clasificación actual del carcinoma de pulmón. Consideraciones histológicas, inmunofenotípicas, moleculares y clínicas. *Horiz Med* 2019;19(4):74–83. Doi: <https://doi.org/10.24265/horizmed.2019.v19n4.11>
2. Meza-Junco J, Montaña-Loza A, Aguayo-González Á. Bases moleculares del cáncer. *Rev Invest Clin* 2006;58(1):56–70.
3. Who.int. Cáncer de pulmón [Internet]. [Consultado 22 ene 2025]. Disponible en: <https://www.who.int/es/news-room/fact-sheets/detail/lung-cancer>.
4. Cancer.org. Estadísticas importantes sobre el cáncer de pulmón [Internet]. [Consultado 22 ene 2025]. Disponible en: <https://www.cancer.org/es/cancer/tipos/cancer-de-pulmon/acerca/estadisticas-clave.html>
5. gob.mx. Comisión Nacional contra las Adicciones. Tabaquismo y cáncer de pulmón [Internet]. [Consultado 22 ene 2025]. Disponible en: <https://www.gob.mx/salud/conadic/articulos/tabaquismo-y-cancer-de-pulmon>
6. Wynder EL, Graham EA. Tobacco smoking as a possible etiologic factor in bronchiogenic carcinoma; a study of 684 proved cases. *J Am Med Assoc* 1950;143(4):329–36. Doi: <https://doi.org/10.1001/jama.1950.02910390001001>
7. Hecht SS. Tobacco smoke carcinogens and lung cancer. *J Natl Cancer Inst* 1999;91(14):1194–210. Doi: <https://doi.org/10.1093/jnci/91.14.1194>
8. Lindeman NI, Cagle PT, Aisner DL et al. Updated molecular testing guideline for the selection of Lung Cancer patients for treatment with targeted tyrosine kinase inhibitors: Guideline from the College of American Pathologists, the International Association for the Study of Lung Cancer, and the Association for Molecular Pathology. *Arch Pathol Lab Med* 2018;142(3):321–46. Doi: <https://doi.org/10.5858/arpa.2017-0388-CP>
9. Caron Girón J, Cuellar López D, Beltrán González BM, Hernández Ruiz RA, Acebo Rodríguez M, Águila Curbelo Y. Caracterización del cáncer pulmonar en adultos según variables clínicas y epidemiológicas. *Medicentro (Villa CI)*, 2024. [Internet]. [Consultado 22 ene 2025];28. Disponible en: [http://scielo.sld.cu/scielo.php?script=sci\\_arttext&pid=S1029-30432024000100004](http://scielo.sld.cu/scielo.php?script=sci_arttext&pid=S1029-30432024000100004)
10. Tsao M-S, Nicholson AG, Maleszewski JJ, Marx A, Travis WD. Introduction to 2021 WHO classification of thoracic tumors. *J Thorac Oncol* 2022;17(1):e1–4. Doi: <https://doi.org/10.1016/j.jtho.2021.09.017>
11. Alatorre-Alexander J, Santillán-Doherty P, Martínez-Barrera L, Rodríguez-Cid J, del Rosario Flores-Soto M, Sánchez-Ríos CP. Perfil molecular tumoral del cáncer pulmonar medido por secuenciación de nueva generación. *Neumol Cir Torax* 2020;79(1):17–25.
12. Noguchi M, Morikawa A, Kawasaki M et al. Small adenocarcinoma of the lung. Histologic characteristics and prognosis. *Cancer* 1995;75(12):2844–52. Doi: [https://doi.org/10.1002/1097-0142\(19950615\)75:12<2844](https://doi.org/10.1002/1097-0142(19950615)75:12<2844)
13. Inamura K. Clinicopathological characteristics and mutations driving development of early lung adenocarcinoma: Tumor initiation and progression. *Int J Mol Sci* 2018;19(4):1259.
14. Travis WD, Brambilla E, Noguchi M et al. International association for the study of lung cancer/american thoracic society/european respiratory society international multidisciplinary classification of lung adenocarcinoma. *J Thorac Oncol* 2011;6(2):244–85. Doi: <https://doi.org/10.1097/JTO.0b013e318206a221>
15. Kadota K, Villena-Vargas J, Yoshizawa A et al. Prognostic significance of adenocarcinoma in situ, minimally invasive adenocarcinoma, and nonmucinous lepidic predominant invasive adenocarcinoma of the lung in patients with stage I disease. *Am J Surg Pathol* 2014;38(4):448–60. Doi: <https://doi.org/10.1097/PAS.00000000000000134>
16. Travis WD, Brambilla E, Nicholson AG et al. The 2015 World Health Organization classification of lung tumors: Impact of genetic, clinical and radiologic advances since the 2004 classification. *J Thorac Oncol* 2015;10(9):1243–60. Doi: <https://doi.org/10.1097/JTO.0000000000000630>
17. Yoshizawa A, Motoi N, Riely GJ et al. Impact of proposed IASLC/ATS/ERS classification of lung adenocarcinoma: prognostic subgroups and implications for further revision of staging based on analysis of 514 stage I cases. *Mod Pathol* 2011;24(5):653–64. Doi: <https://doi.org/10.1038/modpathol.2010.232>
18. Duhig EE, Dettrick A, Godbolt DB et al. Mitosis trumps T stage and proposed international association for the study of lung cancer/American thoracic society/European respiratory society classification for prognostic value in resected stage 1 lung adenocarcinoma. *J Thorac Oncol* 2015;10(4):673–81.
19. Thunnissen E, Kerr KM, Herth FJF et al. The challenge of NSCLC diagnosis and predictive analysis on small samples. *Practical approach of a working group. Lung Cancer* 2011;76(1):1–18. Doi: <https://doi.org/10.1016/j.lungcan.2011.10.01>
20. Sasaki T, Kuno H, Hiyama T et al. 2021 WHO classification of lung cancer: Molecular biology research and radiologic-pathologic correlation. *Radiographics* 2024;44(3):e230136. Doi: <https://doi.org/10.1148/rg.230136>
21. Rizzo S, Petrella F, Buscarino V et al. CT Radiogenomic Characterization of EGFR, K-RAS, and ALK Mutations in Non-Small Cell Lung Cancer. *Eur Radiol* 2016;26(1):32–42. Doi: <https://doi.org/10.1007/s00330-015-3814-0>
22. Akamatsu H, Koh Y, Kenmotsu H et al. Multiplexed molecular profiling of lung cancer using pleural effusion. *J Thorac Oncol* 2014;9(7):1048–1052. Doi: <https://doi.org/10.1097/jto.0000000000000203>
23. Garrana SH, Dagogo-Jack I, Cobb R et al. Clinical and Imaging Features of Non-Small-Cell Lung Cancer in Young Patients. *Clin Lung Cancer* 2021;22(1):23–31. Doi: <https://doi.org/10.1016/j.clc.2020.10.012>
24. Wu MY, Zhang EW, Strickland MR et al. Clinical and Imaging Features of Non-Small Cell Lung Cancer with G12C KRAS Mutation. *Cancers (Basel)* 2021;13(14):3572. Doi: <https://doi.org/10.3390/cancers13143572>