




RECIBIDO:
15 febrero 2024
ACEPTADO
26 abril 2024

Bronquitis plástica. Caso clínico interesante

Plastic Bronchitis. Interesting Case Report

Suyapa Sosa Ferrari¹, Gerardo Mejia Reyes², Laura Tabora²,
Guillermo Zaldívar², Juan Rodríguez²

Suyapa Sosa Ferrari
<https://orcid.org/0000-0002-7308-4167>
Gerardo Mejia Reyes
<https://orcid.org/0000-0002-2059-4489>
Laura Tabora
<https://orcid.org/0000-0001-7980-4770>
Guillermo Zaldívar
<https://orcid.org/0000-0002-6431-9518>
Juan Rodríguez
<https://orcid.org/0000-0003-0099-5987>

1. Instituto Nacional Cardiopulmonar, Servicio de Neumología, Tegucigalpa, Honduras.
2. Universidad Nacional Autónoma de Honduras, Instituto Nacional Cardiopulmonar, Tegucigalpa, Honduras

AUTOR CORRESPONSAL:

Gerardo Mejia Reyes: gerardomejiareyes80@gmail.com

Resumen

La bronquitis plástica es una enfermedad infrecuente y poco estudiada. Se caracteriza por la obstrucción parcial o total de la vía aérea inferior por moldes o yesos gomosos y firmes, compuestos por múltiples sustancias como fibrina, mucina y otros, que se acumulan en la luz bronquial. En la actualidad, no hay un consenso de la fisiopatología real. Puede presentarse con síntomas leves como tos, sibilancias y disnea, hasta eventos fatales de insuficiencia respiratoria. Se clasifican en tipo I (inflamatorios) y tipo II (acelulares). La presencia de la bronquitis plástica es una complicación de varias enfermedades y está relacionada con procedimientos correctivos de cardiopatías congénitas (procedimiento de Fontan). El diagnóstico se hace a través de la identificación de los yesos bronquiales, ya sea cuando el paciente los expectora o por broncoscopia. Se han utilizado múltiples terapias que solo tienen evidencias anecdóticas. En los últimos años se han observado buenos resultados con el uso de heparinas, así como el alteplasa nebulizado e instilado por broncoscopia.

Palabras claves: bronquitis plástica, Fontan, broncoscopia.

Abstract

Plastic bronchitis is a rare and little-studied disease. It is characterized by partial or total obstruction of the lower airway by rubbery and firm molds or plasters, made up of multiple substances that accumulate in the bronchial lumen. Currently, there is no consensus on real pathophysiology. It can present itself with mild symptoms such as cough, wheezing and dyspnea, to fatal events of respiratory failure. They are classified into type I (inflammatory) and type II (acellular). The presence of plastic bronchitis is a complication of several diseases and in corrective procedures for congenital heart disease (Fontan procedure). Diagnosis is made by identifying bronchial casts, either by the patient expectorating them or by bronchoscopy. Multiple therapies have been used that only have anecdotal evidence. In recent years, good results have been observed with the use of heparins and tPA nebulized and instilled by bronchoscopy.

Keywords: plastic bronchitis, Fontan, bronchoscopy.

Introducción

La bronquitis plástica es una patología infrecuente caracterizada por obstrucción parcial o total de la vía aérea inferior secundario a la formación de moldes cilíndricos del árbol bronquial de distintos materiales, entre ellos, productos linfáticos, fibrina y mucina que se acumulan en la luz bronquial. Fue mencionada por primera vez por Galeno (200-131 a.C.) en un paciente que expectoró una clase de yeso blando. Se puede presentar a cualquier edad, pero tiene mayor frecuencia en la infancia.¹ Las manifestaciones clínicas van desde episodios de tos, disnea, sibilancias, hasta insuficiencia respiratoria; asociándose a enfermedades sistémicas, respiratorias, cardíacas y post quirúrgicas de tórax. La podemos clasificar en dos: la tipo I que contiene células inflamatorias como eosinófilos acompañados de cristales de Charcot-Leyden, en relación con asma severa, aspergilosis, fibrosis quística, síndrome torácico agudo de anemia falciforme y virus. La tipo II en donde encontramos abundante fibrina y mucina, sin células inflamatorias, con relación a cirugías de cardiopatías congénitas (procedimiento de Fontan).²

Caso clínico

Femenina de 21 años que al nacer fue diagnosticada con cardiopatía congénita compleja, evidenció atresia pulmonar, transposición de grandes arterias, comunicación inter ventricular, ventrículo izquierdo atrófico y ductus arterioso. Por esto se realizó una serie de cirugías correctivas, inicialmente Blalock Taussig, cirugía de Glenn y a los dos años de edad procedimiento de Fontan. Todos estos procedimientos resultaron exitosos. En la actualidad, presentó 15 días de cuadro clínico respiratorio de tos episódica con esputo verdoso y disnea de pequeños esfuerzos. Fue hospitalizada para cobertura antibiótica y terapia de oxígeno, y requirió cánula nasal de alto flujo por neumonía de la comunidad (Figuras 1 y 2). Posteriormente, se reportó cultivo de esputo positivo por *Streptococcus pneumoniae*. Ya con cobertura antibiótica amplia, se le programó broncoscopia en la que se reportaron únicos hallazgos, cambios inflamatorios de la mucosa bronquial. Fue trasladada a la unidad de cuidados intensivos por la gravedad de la insuficiencia respiratoria. En la exploración física, se encontró soplo cardíaco holosistólico grado 4, desplazamiento del choque de punta a la izquierda, disminución del murmullo vesicular en la base posterior del pulmón izquierdo; se identificaron sibilancias bilaterales tanto anteriores como posteriores en abdomen sin anomalías y con extremidades simétricas sin edema, pero con cianosis distal.

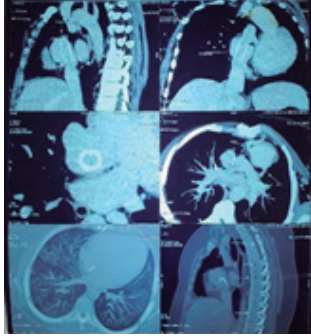
Figura 1.

Radiografía de tórax

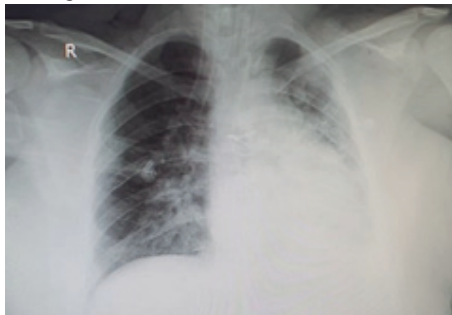

Figura 2.

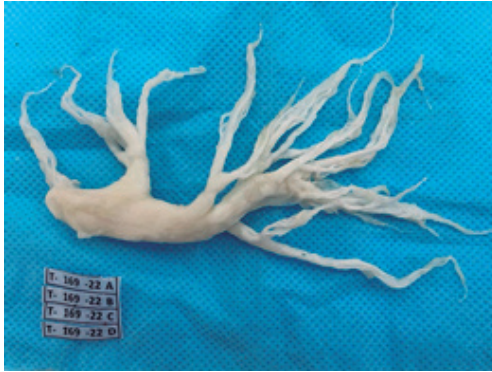Angiotomografía de tórax



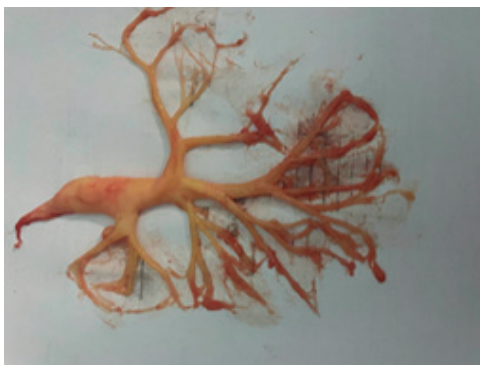Al intubarla, se observó obstrucción de la vía aérea de un material grumoso, amarillento y firme que se logró extraer con pinzas. Se identificó que se trataba de un molde del árbol bronquial. (Figuras 3 y 4).

Figura 3.

Bronquitis plástica

**Figura 4.**

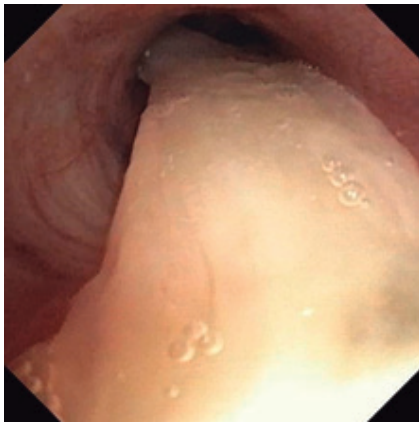
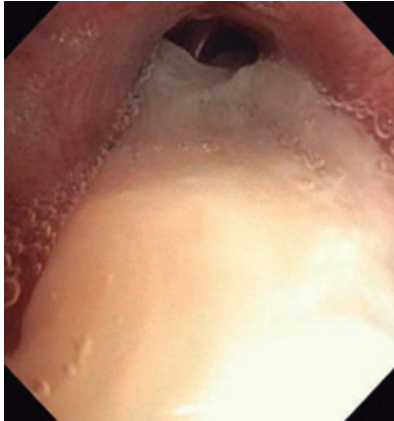Bronquitis plástica



Las muestras de este material fueron enviadas para estudios histopatológicos que reportaron abundante fibrina con macrófagos entremezclados y la presencia de escaso moco, compatible con bronquitis plástica. Se continuó el soporte ventilatorio y se dieron las siguientes terapéuticas: esteroides sistémicos, antibióticos de amplio espectro, nebulizaciones con heparina y se le inició una serie de broncoscopias (Figura 5) donde se le instiló alícuotas de alteplasa en ambos árboles bronquiales.

Figura 5.

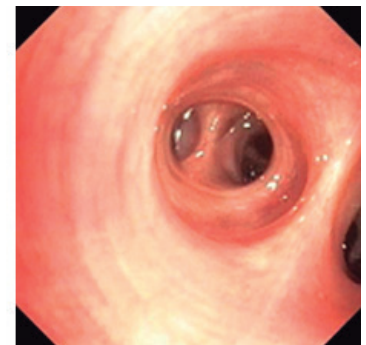
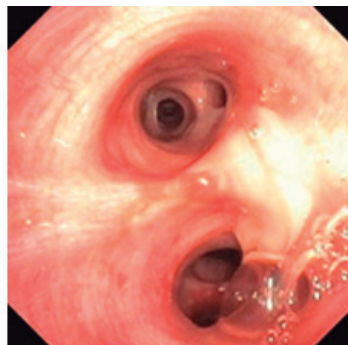
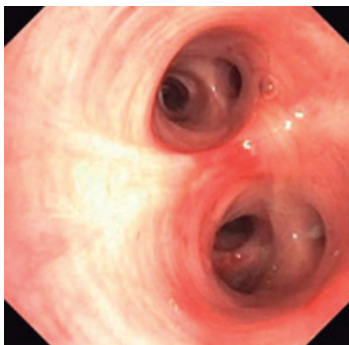
Broncoscopia evidenciando bronquitis plástica



La paciente mejoró clínicamente y de forma progresiva (Figura 6), se lograron optimizar los parámetros ventilatorios, se programó traqueostomía por ventilación prolongada.

Figura 6.

Broncoscopia posterior al tratamiento instilado de alteplasa



Posteriormente, presentó varias complicaciones y después de 45 días en la unidad de cuidados intensivos desarrolló síntomas de sepsis asociada a gérmenes hospitalarios. Lamentablemente, la paciente falleció como consecuencia de choque séptico refractario a pesar de los esfuerzos realizados.

Discusión

La bronquitis plástica es una enfermedad infrecuente y poco estudiada que se caracteriza por la presentación de moldes o yesos gomosos y firmes, de los bronquios y sus ramificaciones. Estos

se comportan como cuerpos extraños en la vía aérea y ocasionan eventos fatales. No se comprende su causa y mucho menos la fisiopatología. Su incidencia real es desconocida, siendo más frecuentes en edades pediátricas. La mayor fuente de información proviene de publicaciones en las que se enumeran múltiples condiciones subyacentes como anemia falciforme, infecciones virales, asma, fibrosis quística; pero la condición con mayor asociación es la de las cardiopatías congénitas, particularmente las que tienen un único ventrículo y que se sometieron a procedimiento quirúrgico correctivo de Fontan. Se considera como complicación pulmonar rara ser menos de 1%. En un estudio de 654 pacientes operados de Fontan, se determinó que el 14% presentó bronquitis plástica³ y una variación que oscila entre el 5 y el 60% de mortalidad. Se pueden diferenciar los cilindros histopatológicamente de la siguiente manera: los tipos I que son inflamatorios con enfermedades bronquiales y suelen ser agudos; los tipos II acelulares, suelen ser crónicos o recurrentes.^{4,5} Es frecuente encontrar al paciente con disnea, tos, fiebre, broncorrea, sibilancias, puede expectorar los yesos, quilotórax; hasta llegar a paradas cardiorrespiratorias y la muerte.⁵⁻⁷

El diagnóstico se realiza al momento en que el paciente expectora los moldes de yeso bronquial o a través de broncoscopia flexible o rígida. Alguna literatura menciona la identificación por ultrasonido, tomografía axial computarizada, linfangiografía de resonancia magnética con contraste dinámico.⁷⁻⁹ No existe ningún medicamento autorizado por la FDA para la bronquitis plástica, por lo que los tratamientos se enfocan en ayudar a eliminar y la expectoración de los moldes. Las opciones terapéuticas sólo tienen evidencia anecdótica. Consisten en broncodilatadores; antibióticos; hidratación; mucolítico, como dornasa alfa y N acetilcisteína, que es la terapia de elección en pacientes embarazadas; terapia respiratoria con drenaje postural; broncoscopías flexibles y rígidas; cierre quirúrgico del conducto torácico en los pacientes post operados de Fontan, para reducir las presiones en los vasos linfáticos, uroquinaza y activador del plasminógeno tisular nebulizado.⁹⁻¹³ Se han utilizado los macrólidos como antiinflamatorios en algunos estudios experimentales.¹⁴ Además, los corticoides inhalados y sistémicos se han observado con buenos resultados y, más recientemente, sirulimos como terapia inmunoreguladora planteando la hipótesis de que reduce la formación de quilo. Sin dejar de mencionar el uso de octreótido como vasoconstrictor de vasos esplácnicos y la crioextracción como una alternativa de terapia también descrita.¹⁵ Se han obtenido excelentes resultados al nebulizar 4 mg de alteplasa cada 6 horas por la despolimerización de la fibrina de los moldes, pudiendo utilizarlo también en instilación por broncoscopia por una semana.^{16,17} En algunos casos, se ha realizado cateterismo transabdominal percutáneo y la embolización de los vasos linfáticos pulmonares, afirmando que son alternativas efectivas y seguras.¹⁸⁻²⁰ Nuestra paciente se manejó en forma conjunta con la unidad de cuidados intensivos y el servicio de neumología, se le aplicaron alícuotas de alteplasa en una serie de broncoscopia por una semana, lo que logró exitosos resultados.

Financiamiento: los autores declaran que el trabajo no tuvo financiamiento.

Conflictos de interés: los autores declaran que no tienen conflictos de intereses relacionados con el tema de esta publicación.

Contribuciones de los autores: SSF: dirección, recolección de información clínica y de la información literaria, manejo terapéutico del paciente, redacción y supervisión. GM: organización y recolección de información clínica y literaria, aportes bibliográficos, recolección de imágenes, redacción del artículo. LT, GZ, JCR: organización, información literaria, revisión y redacción del documento. Todos los autores aprobaron la versión final del manuscrito.

El Editor en Jefe, Dr. Carlos Luna, realizó el seguimiento del proceso de revisión y aprobó este artículo.

Referencias

- Hlutkina N, Sadadiwala M, Mevawala H. Plastic bronchitis and a novel management approach with streptokinase inhalation therapy: a case study. *Int J Res Med Sci* 2023;11:691–6.
- Grizales CL. Plastic bronchitis: A case report. *Respir Med Case Rep* 2019;28:100876.
- Caruthers RL, Kempa M, Loo A et al. Demographic Characteristics and Estimated Prevalence of Fontan-Associated Plastic Bronchitis. *Pediatr Cardiol* 2013;34(2):256–61.
- Eberlein MH, Drummond MB, Haponik EF. Plastic bronchitis: a management challenge. *Am J Med Sci* 2008;335(2):163–9. Doi: 10.1097/MAJ.0b013e318068b60e.
- Shah SS, Drinkwater DC, Christian KG. Plastic bronchitis: is thoracic duct ligation a real surgical option? *Ann Thorac Surg* 2006;81(6):2281–2283. Doi: 10.1016/j.athoracsur.2005.07.004
- Schmitz J, Schatz J, Kirsten D. Bronchitis plástica. *Pneumologie* 2004;58(06):443–8.
- Ruiz E, López Castillo MDC, Caro Aguilera P, Perez-Frias J. Bronquitis plástica en pediatría: manejo y tratamiento. *Arch Bronconeumol* 2017;53(8):467-468. Doi: 10.1016/j.arbres.2016.12.008
- Bobillo-Perez S, Balaguer M, Cambra FJ. Lung ultrasound in plastic bronchitis. *Med Intensiv* 2022;46(2):116–7.
- Pérez Cateriano V, Pasco Ulloa JC. Bronquitis plástica como causa de obstrucción del tubo orotraqueal: a propósito de un caso. *Horiz Med* 2016;16(4):72-74.
- Méndez Oropeza GJ, Carrasco Félix R, García Montes J et al. Presentación tardía de bronquitis plástica posterior a procedimiento de Fontan. *Rev Inst Nac Enfermedades Respir* 2007;20(4):274–9.
- Mendoza Soto A, Galletti L, Gómez de Quero P, Ramos Casado M, Velasco Bayón JM. Bronquitis plástica. A propósito de un caso y revisión de los casos asociados a cirugía de Fontan. *An Pediatría* 2005;62(1):72–5.
- TPA inhalado por tratamiento en Enteropatías perdedoras de proteínas y Bronquitis plástica - Registro de ensayos clínicos - ICH GCP [Internet]. [Consultado 28 abr 2024]. Disponible en: <https://ichgcp.net/es/clinical-trials-registry/NCT02315898>
- Martín de Vicente C, Sorribes I, Estorch J, Caudevilla Lafuente P, Díez Muñoz M, García Íñiguez JP. Bronquitis plástica en pediatría. Descripción de 2 casos clínicos. *Bol Soc Pediatría Aragón Rioja Soria* 2016;46(3):94–8.
- Hussain H, Kherallah N. Eosinophilic lung disease with plastic bronchitis and bronchiectasis in an adolescent male. *Clin Case Rep* 2018;6(12):2407–10.
- Patel N, Patel M, Inja R, Krvavac A, Lechner AJ. Plastic Bronchitis in Adult and Pediatric Patients: A Review of its Presentation, Diagnosis, and Treatment. *Mo Med* 2021;118(4):363–73.
- Li Y, Williams RJ, Dombrowski ND et al. Current evaluation and management of plastic bronchitis in the pediatric population. *Int J Pediatr Otorhinolaryngol* 2020;130:109799. Doi: 10.1016/j.ijporl.2019.109799.
- Maqsood A, Imel Lukken R. Plastic Bronchitis. *N Engl J Med* 2022;386(8):780. Doi: 10.1056/NEJMicm2111951
- Itkin MG, McCormack FX, Dori Y. Diagnosis and Treatment of Lymphatic Plastic Bronchitis in Adults Using Advanced Lymphatic Imaging and Percutaneous Embolization. *Ann Am Thorac Soc* 2016;13(10):1689–96. Doi: 10.1513/AnnalsATS.201604-292OC.
- Robinson M, Smiley M, Kotha K, Udoji T. Plastic Bronchitis Treated With Topical Tissue-Type Plasminogen Activator and Cryotherapy. *Clinical Pediatrics* 2016;55(12):1171-1175. Doi:10.1177/0009922815614358
- Martínez Meñaca A, Agüero Balbín R, Mora Cuesta VM, Ciorba C, Espinoza Pérez JA. Protocolo diagnóstico y tratamiento empírico de la bronquitis aguda. *Medicine (Madr)* 2014;11(66):3963–3965. Doi: 10.1016/S0304-5412(14)70868-6